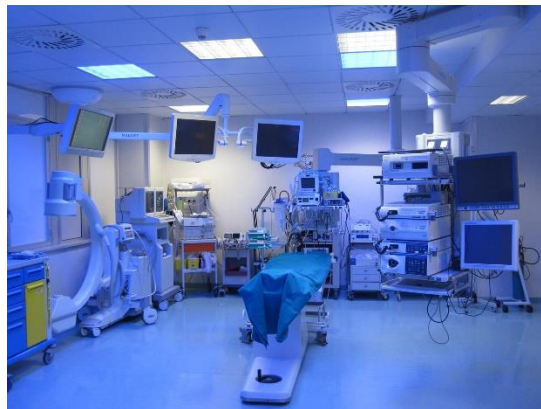

I T S
I T A L I A N
T H O R A C I C
S O C I E T Y



A I P O
A S S O C I A Z I O N E
I T A L I A N A
P N E U M O L O G I
O S P E D A L I E R I

Ruolo e modalità di esecuzione della broncoscopia nella pandemia da COVID-19



POSITION PAPER

Sommario

<i>Introduzione</i>	3
<i>Indicazioni alla broncoscopia nel paziente con infezione sospetta o confermata COVID-19</i>	4
<i>Risultati di una survey sulla broncoscopia nella infezione COVID-19</i>	7
<i>Modalità di esecuzione della broncoscopia nel paziente con infezione sospetta o confermata COVID-19</i>	10
<i>Necessità di uno step up del supporto respiratorio nei pazienti sospettati/accertati COVID-19</i>	12
<i>Indicazioni alla broncoscopia nel paziente non infetto e non sospetto COVID-19</i>	17
<i>Modalità di esecuzione della broncoscopia nel paziente non infetto e non sospetto COVID-19</i>	19
<i>Bibliografia</i>	20

A cura di:

Stefano Gasparini, Ancona

Professore Ordinario di Malattie dell'Apparato Respiratorio

Direttore Scuola di Specializzazione in Malattie dell'Apparato Respiratorio

Dipartimento di Scienze Biomediche e Sanità Pubblica

Università Politecnica delle Marche

Giuseppe Failla, Napoli

Direttore U.O.C. Pneumologia Interventistica

A.O.R.N. A. Cardarelli

Responsabile del Gruppo di Studio AIPO – ITS “Pneumologia Interventistica e Trapianto”

Laura Serafino Agrusa, Palermo

UOSD Endoscopia Bronchiale

ARNAS Civico di Cristina Benfratelli, PO Civico

Nadia Corcione, Napoli

U.O.C. Pneumologia Interoentistica

A.O.R.N. A. Cardarelli

Grafica e Pubblicazione
AIPO Ricerche Ed. - Milano
edizioni@aiporicerche.it

Versione del 17 Aprile, 2020

Questo documento è disponibile su <http://www.aiponet.it>
È possibile stampare tutte le copie di questo documento gratuitamente.
Copyright © 2020 AIPO – ITS

Introduzione

La broncoscopia oggi è una metodica di riferimento nella diagnostica di svariate patologie respiratorie. Durante il suo svolgimento viene generato un aerosol di secrezioni tracheo-bronchiali che determinano rischio di contaminazione ambientale e di contagio in caso di patologia infettiva. Ai tempi della pandemia da COVID-19, diventa pertanto perentorio stabilire le indicazioni alla broncoscopia sia nei pazienti con infezione confermata o sospetta, sia nei pazienti non infetti che devono essere sottoposti a broncoscopia per altre indicazioni.

Il Professor Stefano Gasparini, punto di riferimento nazionale e internazionale della pneumologia interventistica, ha enunciato i punti cardine del tema in oggetto in un recente webinar trasmesso da AIPO – ITS e dal Suo intervento nasce l'esigenza di sintetizzare le seguenti norme comportamentali.

Indicazioni alla broncoscopia nel paziente con infezione sospetta o confermata COVID-19

Il ruolo della broncoscopia nel rilevamento dei virus respiratori (Respiratory Viruses, RVs) non è ben definito. Come riportato da Baselski¹, generalmente i RVs esercitano un effetto citopatico a livello del tratto respiratorio superiore e solo in un secondo momento, in un sottogruppo di pazienti, a livello del parenchima polmonare. I campioni biologici per la ricerca dell'infezione sono, rispettivamente, tamponi rino- ed orofaringei e aspirati tracheali/bronchiali.

COVID-19 è una malattia infettiva causata da un nuovo coronavirus, 2019-nCoV, che utilizza il medesimo recettore del coronavirus della sindrome respiratoria acuta grave (Severe Acute Respiratory Syndrome, SARS-CoV-2), l'ACE2, per l'ingresso nelle cellule bersaglio². L'83% delle cellule che esprimono il recettore ACE2 è costituito da cellule epiteliali alveolari di tipo II, mentre la densità recettoriale è nettamente più bassa nell'epitelio di rivestimento del faringe³, ben correlando con l'osservazione che il polmone rappresenta l'organo bersaglio del 2019-nCoV ed il più colpito nei pazienti COVID-19^{4,5}; l'isolamento del virus in replicazione attiva dai tamponi rino- e orofaringei indica comunque come, almeno in uno stadio prodromico, l'infezione sia localizzata nel tratto respiratorio superiore (l'anosmia e la disgeusia sono sintomi ben noti nelle forme da lievi a moderate di COVID-19⁶), e che la presenza del virus in faringe sia molto elevata durante la prima settimana di infezione⁷, quando la sintomatologia è perlopiù sfumata ma la contagiosità è elevata⁸. Come descritto in un elegante studio da Wölfel et al., i tamponi faringei sembrerebbero dotati di un'ottima sensibilità nel rilevamento di 2019-nCoV in questa fase prodromica/paucisintomatica⁷. Tuttavia, su questo punto, in letteratura sono attualmente presenti dati piuttosto contrastanti: molti autori riportano come, soprattutto in fase iniziale, i tamponi rino- e orofaringei potrebbero non consentire la diagnosi^{9,10}; inoltre, Hase et al. hanno descritto un caso di COVID-19 diagnosticato con Polymerase Chain Reaction (PCR) per RNA virale positiva sull'espettorato indotto negativa sul tampone orofaringeo, suggerendo che i campioni provenienti dal tratto respiratorio inferiore abbiano una sensibilità maggiore nel rilevare la presenza di 2019-nCoV rispetto a quelli del tratto respiratorio superiore¹¹.

La rilevazione dell'RNA di 2019-nCoV su diversi campioni biologici, quali il liquido di lavaggio broncoalveolare (Broncho-Alveolar Lavage, BAL), il tampone rinofaringeo e l'espettorato, a diversi stadi di malattia, è stata messa a confronto in vari studi^{12,13}: il BAL ha una sensibilità del 100% nella rilevazione di 2019-nCoV entro i primi 14 giorni di infezione, seguito dall'espettorato e dal tampone rinofaringeo. Tuttavia, la polmonite virale è tipicamente caratterizzata da una scarsa produzione di espettorato e la procedura di induzione dell'espettorato può risultare eccessivamente impegnativa in un *setting* di terapia intensiva (ovvero, poiché l'inalazione di soluzione salina può causare broncocostrizione, devono essere adottate misure di sicurezza accurate, come ad esempio la misurazione della funzionalità polmonare prima dell'induzione e il pretrattamento con salbutamolo inalatorio).

Sulla base di quanto riportato dalle Linee Guida del Governo Cinese, la definizione di "caso confermato", e quindi le successive raccomandazioni sull'isolamento in ospedale o domiciliare, implica il rilievo dell'RNA di 2019-nCoV su campioni respiratori⁸; il tampone naso-faringeo e orofaringeo rappresenta pertanto l'attuale standard per la diagnosi di infezione da 2019-nCoV, pur

essendo gravato da un'elevata percentuale di falsi negativi con una sensibilità diagnostica che si aggira intorno al 60%^{12,13}. Malgrado ciò, in caso di tampone(i) negativo(i), non sono stati sviluppati algoritmi basati sull'integrazione di criteri clinici e/o di laboratorio e/o pattern radiologici alla tomografia computerizzata (TC) del torace che permettano una diagnosi di COVID-19 pur in assenza del correlato microbiologico.

In questo complesso scenario, sia il Center for Disease Control¹⁴, che la Chinese Thoracic Society¹⁵ che l'American Association for Bronchology and Interventional Pulmonology (AABIP)¹⁶, hanno sottolineato che la broncoscopia con esecuzione di BAL non dovrebbe essere eseguita di routine per la diagnosi di COVID-19, essendo una procedura che genera aerosol e dunque ad alto rischio di trasmissione per il personale sanitario, sebbene abbia una sensibilità di gran lunga superiore, come già detto, e stimata tra il 93 ed il 100%. Inoltre, la broncoscopia di per sé può peggiorare l'insufficienza respiratoria con la necessità di un incremento del supporto respiratorio, implicando quindi un potenziale ulteriore sovraccarico sull'utilizzo delle risorse (es. numero di letti dedicati di terapia semi-intensiva/intensiva; disponibilità di respiratori). Le suddette considerazioni la rendono quindi una metodica da limitare ai casi per cui si renda effettivamente necessaria¹⁷⁻²².

I limiti diagnostici dell'analisi su tampone potrebbero in parte essere compensati dalla valutazione della TC torace. In uno studio retrospettivo condotto su 1014 pazienti, la TC del torace ha mostrato una sensibilità maggiore rispetto alla PCR su campioni di tampone naso-faringeo (97% contro 59%, rispettivamente) in pazienti sospetti COVID-19²³. I pattern TC relativi alla polmonite virale da COVID-19 conferiscono alla metodica una sensibilità diagnostica pari all'88%, soprattutto nelle aree ad elevata prevalenza^{20,21}, come testimoniato e definito anche dall'esperienza italiana (Tabella 1, dati non pubblicati).

Tabella 1. Pattern TC polmonite virale COVID-19. Cortesia del Dott. Stefano Elia.

Pattern TC COVID-19			Diagnosi alternativa
Tipico	Probabile	Possibile	
<ul style="list-style-type: none"> • Multiple aree di alterata densità parenchimale bilaterali, prevalentemente periferiche ma anche peribroncovasali con distribuzione dagli apici alle basi • Nella fase iniziale (prima settimana) prevalgono le iperdensità a vetro smerigliato • Successivamente se aumenta il riempimento alveolare (peggioramento) compaiono consolidazioni geografiche • Altri pattern comuni verosimilmente associati a un miglioramento sono il <i>crazy paving</i>, il pattern perilobulare, spesse bande parenchimali <i>atol sign</i> • Versamento pleurico assente o minimo 	<ul style="list-style-type: none"> • Multiple aree di alterata densità a vetro smerigliato con distribuzione monolaterale, a topografia prevalentemente periferica 	<ul style="list-style-type: none"> • Una o due aree di alterata densità a vetro smerigliato, periferiche o centrali, se il contesto clinico è altamente suggestivo 	<ul style="list-style-type: none"> • Noduli polmonari • Consolidazione singola • Estese aree di iperdensità a vetro smerigliato con completo risparmio delle regioni subpleuriche • Versamento pleurico discreto o cospicuo • Ispessimento delle pareti bronchiali • Tree in bud

Risultati di una survey sulla broncoscopia nella infezione COVID-19

Al fine di valutare il ruolo della broncoscopia durante l'epidemia di COVID-19 in scenari di vita reale, abbiamo sviluppato una breve survey costituita da tre domande con formato a risposta libera e le abbiamo messe su una piattaforma web intuitiva. Le domande, formulate in inglese, erano:

- 1) *What is the reason for bronchoscopy in suspected/ascertained COVID-19 patients at your Institution?*
- 2) *Suspected/ascertained COVID-19 patients undergoing bronchoscopy are invasively or non-invasively ventilated/supported?*
- 3) *In patients non-invasively ventilated/supported, there was the need of a step up in respiratory support, after bronchoscopy?*

Sono state registrate 47 risposte:

INDICAZIONI

- **6,8% NO** INDICAZIONE AD EFFETTUARE VBS IN PZ COVID-19
 - **93,2% SI** INDICAZIONE AD EFFETTUARE VBS IN PZ COVID-19
- CON LA SEGUENTE MOTIVAZIONE (più risposte):

- 63% DIAGNOSI COVID-19
- 15,9% DIAGNOSI ALTERNATIVA/DIFFERENZIALE
- 42,5% TOILETTE (DI CUI, 11% IN PAZIENTI NON INTUBATI)
 - 13% CORRELATA alla TRACHEOSTOMIA (ASSISTENZA TRACHEO/DECANNULAZIONE/COMPLICANZE)
- 2,2% INTUBAZIONE DIFFICILE

BRONCOSCOPIA EFFETTUATA NEI PAZIENTI in "NON INVASIVE RESPIRATORY SUPPORT"

- **29 (62%)**

BRONCOSCOPIA EFFETTUATA NEI PAZIENTI in "INVASIVE RESPIRATORY SUPPORT"

- **35 (74,5%)**

NECESSITA' DI UNO STEP-UP DEL SUPPORTO RESPIRATORIO DOPO LA BRONCOSCOPIA

- **16 (34% del totale nonché di chi ha risposto sì)**
 - [sia in "non invasive RS" che in "invasive RS"]

Da questi dati quindi emerge quindi che nei pazienti COVID-19

- 1) Il ricorso alla broncoscopia è molto frequente (93%)
- 2) La principale indicazione della broncoscopia è la conferma della diagnosi (63%)
- 3) La broncoscopia viene effettuata sia nei pazienti NON INTUBATI (62%) che INTUBATI (74,5%)
- 4) Nel 34% dei casi in cui si effettua una broncoscopia è necessario modificare, incrementandolo, il supporto respiratorio durante o dopo la procedura

Questa “istantanea” della pratica quotidiana sull’uso della broncoscopia nei pazienti COVID-19 è sorprendentemente in contrasto con le raccomandazioni sopra riportate. Si ribadisce quindi ancor di più la necessità di un approccio multidisciplinare per sviluppare standard che corrispondano a una combinazione di fattori di rischio/risultati radiologici/risultati di laboratorio/quadro clinico per diagnosticare il COVID-19 anche in assenza di conferma microbiologica sui tamponi; questa sembra essere la pietra miliare per evitare broncoscopie non necessarie.

Ipotizzando quindi un algoritmo diagnostico (Figura 1) dei casi sospetti per criteri clinici e/o laboratoristici e/o epidemiologici, un ruolo centrale dovrebbe essere riservato alla valutazione della TC torace. Il BAL andrebbe eseguito esclusivamente in quei casi sospetti e con pattern TC non tipico e nel caso in cui una diagnosi alternativa cambierebbe il management clinico/terapeutico o di allocazione del paziente e sempre in una valutazione multidisciplinare fra lo pneumologo, l’infettivologo e il radiologo. Il paziente che invece, oltre al sospetto clinico, presenti un quadro TC tipico a fronte di uno o più tamponi negativi, dovrebbe essere trattato come paziente COVID-19 positivo.

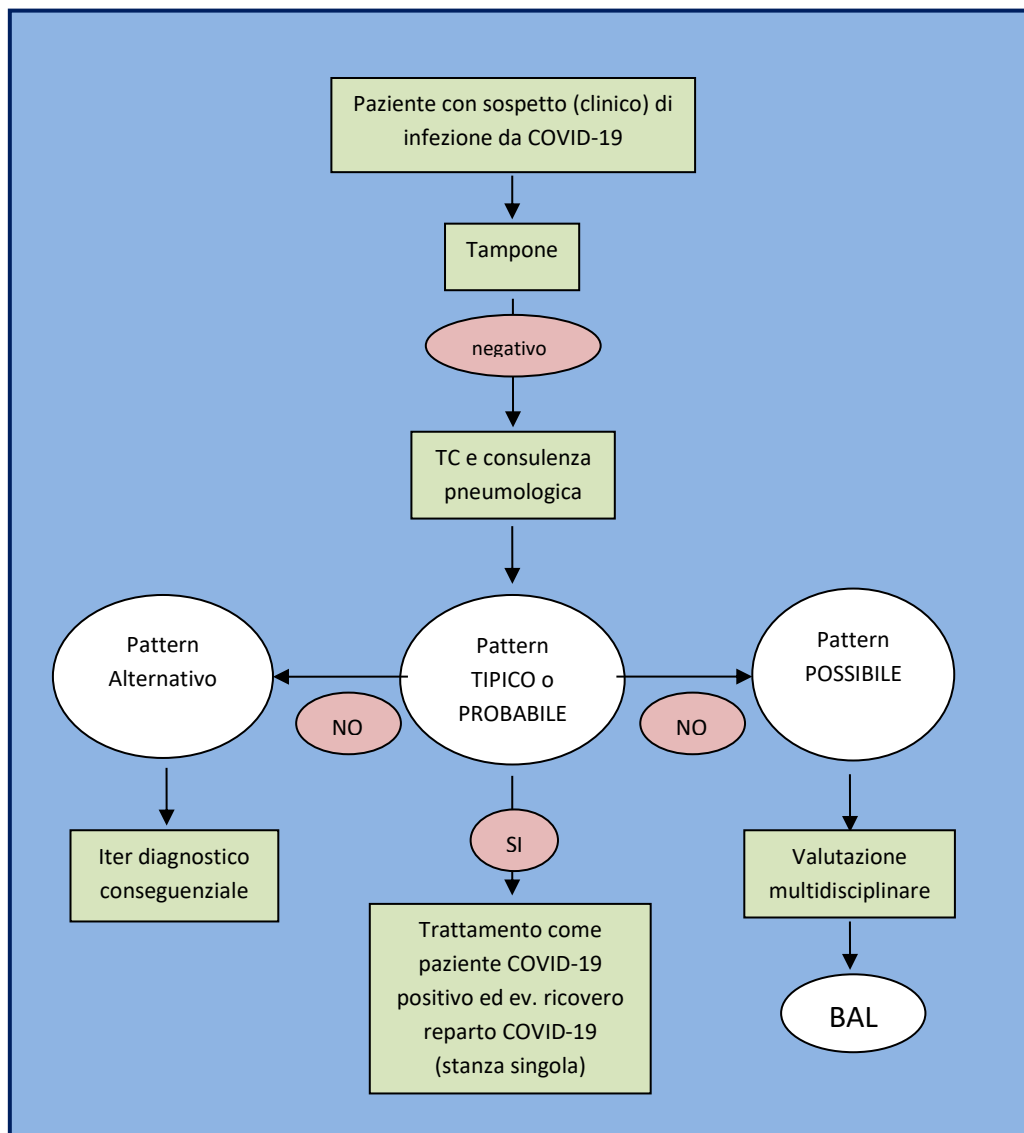


Figura 1. Algoritmo diagnostico dei casi sospetti per infezioni da COVID-19. Per gentile concessione del Prof. S. Gasparini Università Politecnica delle Marche - Ospedali Riuniti Ancona.

In base all'algoritmo diagnostico proposto nella Figura 1, il ricorso al BAL o al *washing* bronchiale con broncoscopia per la diagnosi di COVID-19 potrebbe essere ridotto e la broncoscopia dovrebbe avere un ruolo solo nelle seguenti circostanze (casi sospetti o confermati):

- Diagnosi di infezione da COVID-19 non ottenuta con metodi non invasivi nei pazienti con pattern TC possibile su indicazione del team multidisciplinare (nei pazienti intubati preferire l'aspirato tracheale)
- Diagnosi di patologia respiratoria alternativa che potrebbe cambiare il *management* terapeutico
- Sospetto di superinfezione
- Atelectasia lobare o polmonare secondaria a *mucus plugging* (Figura 2)
- Confezionamento/disostruzione/valutazione complicitanze di una tracheotomia
- Guida per le intubazioni difficili
- Situazioni di emergenza/salvavita (emottisi massiva, stenosi/ostruzioni vie aeree centrali, corpi estranei).

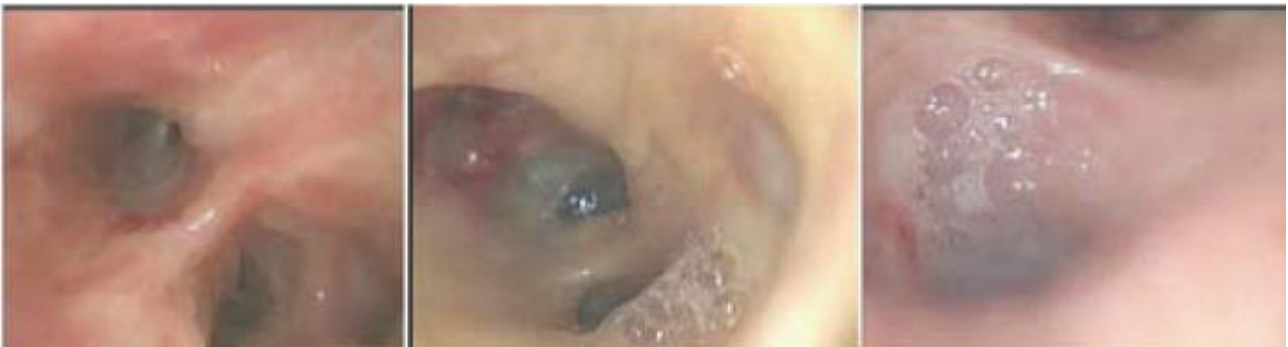

Figura 2. *Mucus plugging* in paziente con polmonite da COVID-19²².

Modalità di esecuzione della broncoscopia nel paziente con *infezione sospetta o confermata COVID-19*

- La procedura dovrebbe essere effettuata in una stanza a pressione negativa
- Nei pazienti non intubati preferire l'accesso nasale attraverso maschera oro-nasale e la sedazione per ridurre il riflesso della tosse
- Nel paziente NON intubato predisporre un sistema di protezione della disseminazione dell'infezione minimizzando l'aerosol generato dal paziente e l'emissione di droplets con il respiro e con la tosse utilizzando maschere connesse ad un filtro mediante un catetere di Mount (Figura 3) o garze imbevute o barriere trasparenti interposte tra gli operatori ed il paziente (tipo Arbat safety box; Figura 4);
- Prediligere il circuito chiuso ed evitare la Jet Ventilation ed interrompere la ventilazione PRIMA di aprire il circuito per introdurre il broncoscopio e PRIMA di estrarre il broncoscopio al termine della procedura
- Tutto il personale presente deve indossare i seguenti dispositivi: maschera FFP3, occhiali protettivi, facciale protettivo, camice lungo impermeabile/tuta, calzari, copricapo, guanti doppia calzata
- Seguire le regole per una corretta vestizione e svestizione (Tabella 2)
- Se disponibili è preferibile utilizzare broncoscopi monouso
- Disinfezione di tutto il materiale riutilizzabile
- Limitare il numero degli operatori coinvolti

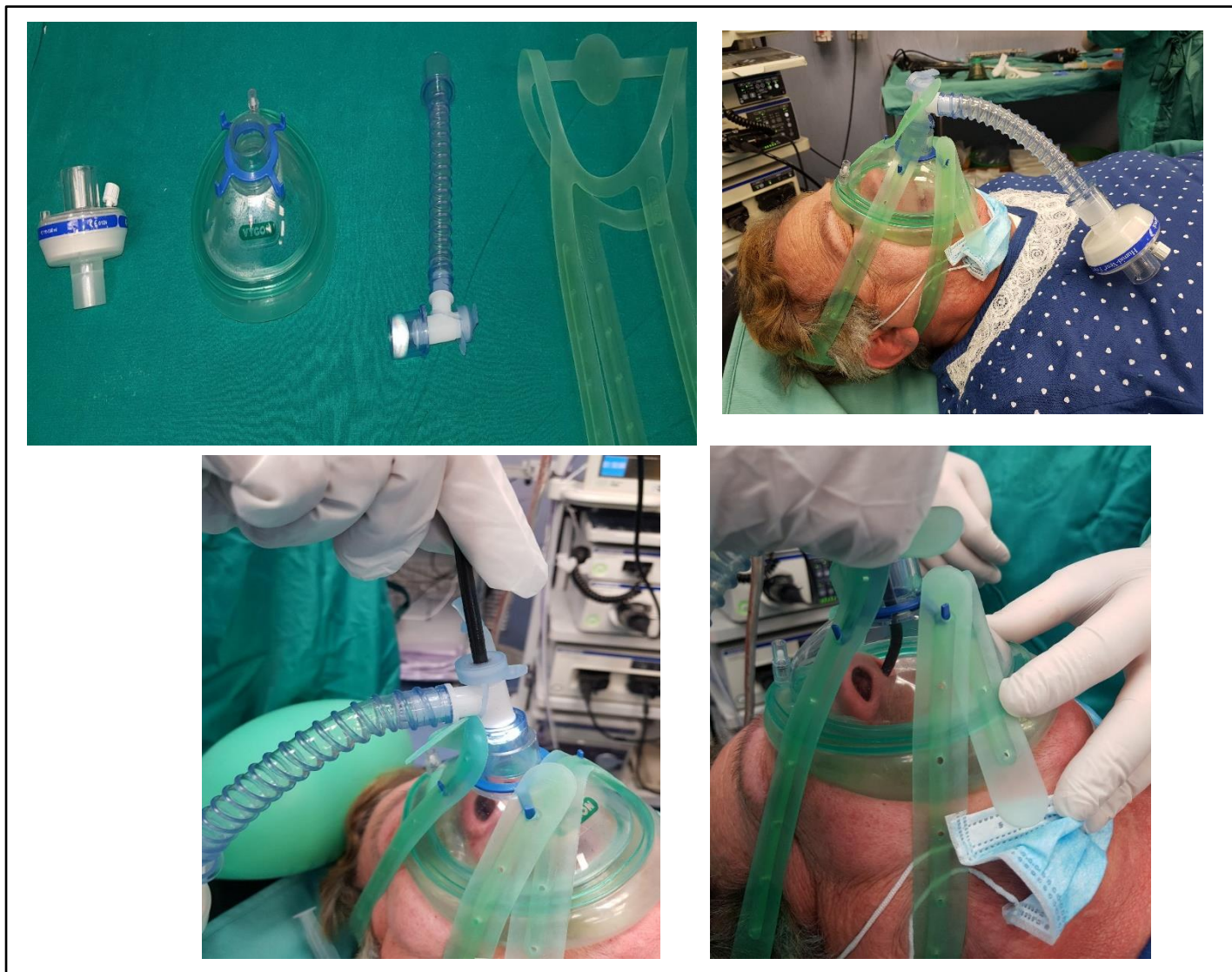


Figura 3. Maschera monouso/pluriuso sterilizzabile con catetere di Mount e filtro monouso.

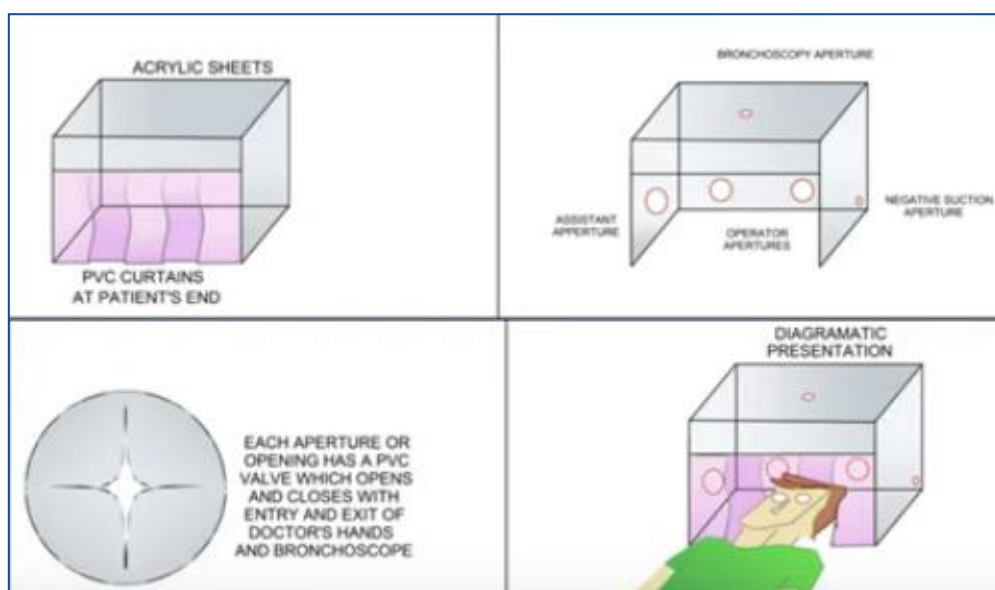


Figura 4. Arbat safety box (courtesy of the author).

Tabella 2. Sequenze vestizione e svestizione.

Sequenza vestizione	Sequenza svestizione
1. Togliere oggetti personali	1. Rimuovere primo paio di guanti ed eseguire igiene delle mani con soluzione alcolica (30 sec)
2. Eseguire igiene delle mani con soluzione alcolica (30 sec)	2. Togliere il camice arrotolandolo su se stesso ed eseguire igiene delle mani
3. Controllare integrità dei dispositivi	3. Togliere la visiera protettiva e gli occhiali ed eseguire igiene delle mani
4. Indossare i calzari	4. Rimuovere la maschera FFP3 toccando solo gli elastici
5. Indossare primo paio di guanti	5. Rimuovere copricapo ed eseguire igiene delle mani
6. Indossare camice impermeabile lungo e fissarlo	6. Rimuovere i calzari
7. Indossare mantellina copricapo	7. Rimuovere secondo paio di guanti
8. Indossare la maschera FFP3 facendola aderire bene al viso	8. Eseguire igiene delle mani
9. Indossare maschera chirurgica su FFP3	
10. Indossare gli occhiali di protezione e visiera protettiva	
11. Posizionare secondo paio di guanti (sopra il polsino del camice)	

Necessità di uno step up del supporto respiratorio nei pazienti sospettati/accertati COVID-19

Come emerso dalla nostra survey, nei pazienti sottoposti a broncoscopia con supporto respiratorio non invasivo (sia ossigeno che ventilazione non invasiva), e con diagnosi/sospetto di infezione COVID-19, poco più della metà (55,2%) ha avuto bisogno di un suo incremento correlato all'esecuzione dell'esame ovvero aumento del fabbisogno di ossigeno o intubazione. Quindi, sembra necessario ottimizzare le modalità di sedazione ed il supporto respiratorio dei pazienti COVID-19 sottoposti a broncoscopia, per ridurre il rischio di deterioramento delle condizioni cliniche nonché di ulteriore utilizzo di risorse in epoca di pandemia (es. numero limitato di letti in terapia semintensiva/intensiva; numero limitato di ventilatori). Le linee guida 2011 dell'American College of Chest Physician (ACCP)²⁴ consigliano l'anestesia topica, l'analgesia e la sedazione nei pazienti sottoposti a broncoscopia al fine di migliorare non solo il comfort e la tolleranza dell'esame ma anche di facilitare l'esecuzione della procedura da parte dell'operatore. Inoltre, come riportato dalle Linee guida della British Thoracic Society (BTS) per la broncoscopia diagnostica flessibile²⁵, la sedazione può essere gestita dall'endoscopista ed andrebbe titolata per raggiungere un grado moderato di sedazione (vale a dire, il mantenimento di una via aerea funzionale, della ventilazione spontanea e di una adeguata funzione cardiovascolare), corrispondente ad un punteggio della scala di Ramsay tra 2 e 4 (Figura 5).

1	Anxious, restless or both
2	Cooperative, orientated and tranquil
3	Responding to commands
4	Brisk response to stimulus
5	Sluggish response to stimulus
6	No response to stimulus

Figura 5. Punteggio di Ramsey.

Anche se l'uso di farmaci sedativi da parte di un medico non anestesista è oggetto di dibattito a livello mondiale, molti studi hanno ben documentato come la sedazione guidata dall'endoscopista sia fattibile e sicura²⁶⁻²⁹. Inoltre, nei pazienti affetti da insufficienza respiratoria ipossiémica non intubati che necessitano di broncoscopia, la sedazione si è dimostrata efficace anche nel ridurre il rischio di desaturazione associato ad agitazione/discomfort³⁰⁻³³. La combinazione di benzodiazepine (effetto amnestico/ipnotico) ed oppiacei (effetto antitosse/analgesico) è comune e la somministrazione di questi farmaci consente una sedazione complessivamente migliore con una dose totale utilizzata ridotta³³.

Consigliamo³⁴:

A. Midazolam, dose iniziale: 2,0-2,5 mg; supplementare: 0,03-0,1 mg / kg a intervalli di 2-5 minuti
Antagonista: Flumazenil 0,2 mg per 15 secondi, supplementare a intervalli di 1 minuto, fino a un massimo di 2 mg o recupero

più

B. Fentanil, dose iniziale: 25-50 mcg; supplementare: 25 mcg
Antagonista: naloxone, 0,1-0,2 mg per 2-3 minuti

Il recupero dalla sedazione dopo la broncoscopia può essere valutato attraverso il sistema di punteggio Aldrete (Figura 6), utilizzato abitualmente per dimettere in sicurezza i pazienti dall'area di osservazione e recupero, in base al quale è necessario un punteggio ≥ 8 per la dimissione. Nei pazienti ipossiemici sottoposti a broncoscopia + sedazione, gli item "breathing" e "SpO₂" non sono completamente applicabili, quindi potremmo assumere un valore ≥ 5 come punteggio minimo.

Assessment items	Condition	Grade
Activity, able to move, voluntarily or on command	4 extremities	2
	2 extremities	1
	No	0
Breathing	Able to breathe deeply & cough freely	2
	Dyspnea, shallow or limited breathing	1
	Apnea	0
Consciousness	Fully awake	2
	Arousable on calling	1
	Unresponsive	0
Circulation (BP)	$\pm 20\%$ of pre-anesthesia level	2
	$\pm 20\%$ to 49% of pre-anesthesia level	1
	$\pm 50\%$ of pre-anesthesia level	0
SPO ₂	Maintains SpO ₂ $> 92\%$ in ambient air	2
	Maintain SpO ₂ $> 90\%$ with O ₂	1
	Maintain SpO ₂ $< 90\%$ with O ₂	0

Figura 6. Punteggio Aldrete.

- Secondo le linee guida BTS²⁵, l'ipossiemia di nuova insorgenza o il deterioramento dell'ipossiemia preesistente durante la broncoscopia sono definiti da SpO₂ $< 90\%$ o variazione di SpO₂ $> 4\%$, con un alto rischio di complicanze correlate all'ipossiemia (principalmente aritmie cardiache ed ischemia cardiaca), se la desaturazione dura > 1 minuto.
- In caso di desaturazione indotta dalla sedazione, nonostante la somministrazione di farmaci antagonisti o durante la procedura, una semplice manovra di salvataggio, che non richiede il contatto con le mucose o la manipolazione delle vie aeree ed è quindi particolarmente attraente nei pazienti COVID-19 sottoposti a broncoscopia, è la ventilazione di dislocamento

addominale (*Abdominal Displacement Ventilation, ADV*)³⁵. L'ADV è costituita da compressioni addominali cicliche (approssimativamente ad una frequenza di 100 compressioni/min), eseguite con il paziente preferibilmente in posizione seduta/semi-seduta ed efficaci per ripristinare in un tempo medio di 10-17 secondi l'ipossiemia indotta dalla sedazione.

Come recentemente riportato dalle linee guida ESA/ESICM³⁶, alcuni pazienti sottoposti a broncoscopia e che sviluppano insufficienza respiratoria ipossiémica acuta (definita come rapporto tra la pressione arteriosa di ossigeno e la frazione inspirata di ossigeno [PaO_2/FiO_2] inferiore a 300 mmHg) possono beneficiare del trattamento periprocedurale con ossigenoterapia ad alti flussi (*High Flow Oxygen Therapy, HFOT*) o ventilazione non invasiva (*Non Invasive Ventilation, NIV*) o pressione positiva continua delle vie aeree (*Continuous Positive Airway Pressure, CPAP*); questa raccomandazione si basa sui risultati di due studi monocentrici controllati e randomizzati^{37,38}; nel primo è stata valutata la superiorità della CPAP rispetto alla ossigenoterapia convenzionale (*Conventional Oxygen Therapy, COT*) nel mantenere una SpO_2 più elevata entro 30 minuti dalla fine della procedura; nel secondo studio è stato evidenziato che l'applicazione della NIV è superiore all'HFOT nel mantenimento di una adeguata SpO_2 prima, durante e dopo la broncoscopia. Il panel di esperti conclude che pazienti ipossiémici siano supportati in corso di broncoscopia con tecniche respiratorie non invasive (HFOT, NIV, CPAP) piuttosto che mediante COT.

Sulla scorta di quanto su esposto, nei pazienti COVID-19 sottoposti a broncoscopia, potremmo considerare due diversi approcci di supporto respiratorio, in base alla disponibilità dei presidi:

- 1) Modificare il tipo di supporto respiratorio ("approccio progressivo") → es. da COT ad assistenza con AMBU oppure HFOT; da HFOT a NIV
- 2) Modificare i parametri del supporto respiratorio in uso ("Approccio di massimizzazione") → (es. modifica della FiO_2 ; switch da modalità volumetrica a modalità pressometrica; modifica dei valori di *Positive End Expiratory Pressure, PEEP*)

In generale e in base alla disponibilità locale dei dispositivi, i pazienti in COT che necessitano di broncoscopia possono passare all'assistenza respiratoria con AMBU e reservoir o con un'altra tecnica respiratoria non invasiva (HFOT, CPAP, NIV).

- Se si utilizza AMBU, è necessario inserire un filtro tra l'attacco del catetere ed il pallone autoespandibile e premere bene la maschera sul volto del paziente, allacciando saldamente le cinghie alla testa. Quando l'ossigeno è attaccato all'estremità distale del pallone, il flusso dovrebbe essere impostato su 12-15 L/min, al fine di assicurare una FiO_2 intorno al 50-60%; se viene utilizzato anche un reservoir (opzione preferita), con un flusso di ossigeno di 15 L/min, si raggiungerà una FiO_2 intorno al 90-100%. La frequenza di compressione del pallone dovrebbe essere circa di 10 atti/min.
- Se si utilizza HFOT³⁸⁻⁴⁰, dovrebbe essere impostato un flusso di 60 L/min con FiO_2 90-100%; il flusso più elevato massimizza l'effetto PEEP (qualsiasi aumento del flusso di 10 L/min corrisponde ad un aumento di 0,8 cmH₂O della pressione espiratoria), soprattutto se la bocca del paziente viene mantenuta chiusa, mentre il lavaggio dello spazio morto rende di fatto

quest'ultimo un serbatoio di gas freschi, umidificati e ricchi di ossigeno. Inoltre, l'HFOT potrebbe rappresentare una valida alternativa alla NIV, qualora quest'ultima non sia disponibile, in pazienti con ipercapnia lieve (PaCO_2 fino a 55 mmHg e $\text{pH} >7,30$). Una mascherina chirurgica deve essere posizionata al paziente prima di iniziare l'HFOT e le cannule nasali devono essere ben assicurate al viso per evitare un'eccessiva dispersione dell'aerosol.

- La NIV rappresenta probabilmente la modalità migliore per supportare i pazienti ipossiemicici sottoposti a broncoscopia: diversamente dall'HFOT, la NIV genera un volume corrente che migliora l'ossigenazione, aumenta la pressione media delle vie aeree e diminuisce il lavoro respiratorio⁴¹. Mentre in NIV la FiO_2 è mantenuta costante, in corso di HFOT la FiO_2 effettivamente erogata può risultare inferiore rispetto a quella impostata qualora il picco di flusso inspiratorio del paziente sia superiore a quello impostato sull'apparecchio; in questo caso, la sedazione in corso di broncoscopia⁴⁰ potrebbe evitare questo inconveniente, per effetto del rallentamento sul *drive* e della frequenza respiratoria. Inoltre, come riportato in vari studi^{41,42}, la NIV è efficace nel prevenire l'intubazione in pazienti ipossiemicici sottoposti a broncoscopia. In corso di procedura, la ventilazione a controllo di pressione è la modalità di scelta, impostando una FiO_2 del 100%, una pressione inspiratoria di circa 12-15 cmH₂O ed una PEEP di circa 5 cmH₂O. Un filtro dovrebbe essere posizionato sia sul braccio inspiratorio che sul braccio espiratorio del circuito di ventilazione. Dal termine della procedura, la NIV dovrebbe essere continuata per 1-2 ore, titolando la FiO_2 per ottenere una SpO_2 intorno al 94-95%.
- Se la broncoscopia viene eseguita in pazienti COVID-19 sospetti/accertati, e ventilati in modalità invasiva le modalità pressometriche dovrebbero essere sempre preferite alle modalità volumetriche per evitare picchi di pressione elevati e mantenendo una bassa PEEP (circa 5 cmH₂O);
- Al fine di evitare la dispersione di aerosol, una manovra semplice ed opportuna consiste nel clampare il circuito di ventilazione appena prima dell'introduzione dello strumento attraverso l'attacco del catetere di Mount, ripetendo lo stesso passaggio appena prima dell'estrazione del broncoscopio.

Indicazioni alla broncoscopia nel paziente *non infetto e non sospetto COVID-19*

- La pandemia COVID-19 cambierà certamente le modalità di esecuzione della broncoscopia in tutti i pazienti. In un recente editoriale Ost¹⁷ fa notare che se un paziente da sottoporre ad una broncoscopia di routine (ad es. per un nodulo polmonare) è infetto ma asintomatico e quindi rimane inosservato, può contagiare gli operatori.
- Ma a differenza di altre aree della assistenza sanitaria l'effettuazione di una broncoscopia aumenta la probabilità di trasmissione del virus al personale che effettua la procedura ed all'ambiente a causa della notevole diffusione di aerosol infetto. Lo stesso personale addetto al servizio di broncoscopia assiste ed effettua procedure su altri pazienti particolarmente vulnerabili ogni giorno, creando il rischio di un "super spreading" dell'infezione con rapporto di riproduzione del contagio (R) molto maggiore a $R > 0$ e fino ad R 8. Questo rischio è particolarmente grave poiché il personale infettato ha uno stretto contatto con una popolazione di pazienti particolarmente vulnerabile, con comorbilità frequenti, che includono le neoplasie e gli stati di immunosoppressione anche correlati alle terapie.
- Inoltre i dati sono ancora scarsi sul fatto che il virus 2019-nCoV possa sopravvivere a lungo fuori dal corpo. Il coronavirus che ha causato la sindrome MERS ha dimostrato la capacità di sopravvivere al di fuori del corpo fino a 60 minuti. Il virus 2019-nCoV potrebbe quindi diffondersi tramite trasmissione indiretta, ma l'evidenza non è definitiva in questo momento.
- Un possibile metodo per contenere almeno in parte il rischio di diffusione è testare con il tampone orofaringeo per la ricerca del 2019-nCoV tutti i pazienti prima di sottoporli a qualsiasi tipo di broncoscopia e aumentare il livello di protezione del personale che gravita nell'area della broncoscopia. Questo ovviamente sarà possibile quando i test per l'identificazione virale diventeranno più ampiamente e rapidamente disponibili in modo tale che tutti i pazienti con priorità più elevata possano essere testati.
- Un intervento alternativo può essere di valutare l'opzione di ritardare i casi elettivi quando possibile. In molti casi un ritardo di due settimane per la diagnosi e la stadiazione di una neoplasia potrebbe non avere molti effetti negativi. L'opzione alternativa sarebbe quindi quella di ritardare l'esecuzione della broncoscopia di due settimane nel corso delle quali il paziente si sottopone ad auto-quarantena e procedere all'esame solo se durante tale periodo rimane asintomatico.
- Nelle aree ad elevata prevalenza tutti i soggetti candidati a broncoscopia dovrebbero essere considerati potenzialmente portatori asintomatici dell'infezione. È infatti riportato che i pazienti pre-sintomatici siano fonte di contagio in una percentuale variabile di casi che va dal 44% al 77% e i pazienti asintomatici lo siano nel 55% dei casi^{23,24}. Per ridurre quindi le possibilità di diffusione dell'infezione dai casi asintomatici l'AABIP raccomanda di rimandare le broncoscopie non urgenti limitandosi all'esecuzione della procedure in emergenza e urgenti¹⁶ (Tabella 3).

Tabella 3. Categorie di broncoscopia da eseguire o dilazionare durante la pandemia da Coronavirus 2019-nCoV¹⁶.

Broncoscopie in emergenza	Broncoscopie urgenti	Broncoscopie dilazionabili
Stenosi tracheobronchiale sintomatica (neoplastica e non)	Sospetto cancro o patologia neoplastica	Stenosi tracheobronchiali lievi-moderate non sintomatiche
Emottisi massiva	Inalazione di corpi estranei	Sospetto di sarcoidosi
Migrazione di stent	Emottisi lieve/moderata	Pneumopatie infiltrative croniche diffuse
	Sospetto di infezioni non COVID	Sospetto di infezioni croniche
		Tosse cronica
		Tracheobroncomalacia
		BLVR o termoplastica

Modalità di esecuzione della broncoscopia nel paziente *non infetto e non sospetto* COVID-19

- La sala endoscopica dovrebbe essere dotata di sistema a pressione negativa
- Tutto il personale presente deve indossare i seguenti dispositivi: maschera FFP3, occhiali protettivi, facciale protettivo, camice lungo impermeabile/tuta, calzari, copricapo, guanti doppia calzata
- Predisporre un sistema di protezione per minimizzare l'aerosol generato dal paziente e l'emissione di droplets con il respiro e con la tosse utilizzando maschere connesse ad un filtro mediante un catetere di Mount (Figura 3) o garze imbevute o barriere trasparenti interposte tra gli operatori ed il paziente (tipo Arbat safety box; Figura 4)
- Seguire le regole per una corretta vestizione e svestizione (Tabella 2)
- Mantenere personale "pulito" al di fuori della sala endoscopica per tutte le esigenze non connesse alla procedura (telefonate, richieste cartacee, ecc.)
- Seguire le abituali regole per la decontaminazione degli strumenti con sterilizzazione o disinfezione ad alto livello
- Disinfezione di tutto il materiale riutilizzabile e delle superfici dopo ogni procedura
- Ridurre al minimo il personale di sala

Bibliografia

1. Baselski VS, Wunderink RG. Bronchoscopic diagnosis of pneumonia. *Clin Microbiol Rev* 1994;7:533-58.
2. Hoffmann M, Kleine-Weber H, Schroeder S, et al. SARS-CoV-2 cell entry depends on ACE2 and TMPRSS2 and is blocked by a clinically proven protease inhibitor. *Cell* 2020. <https://doi.org/10.1016/j.cell.2020.02.052>. [Epub ahead of print].
3. Belouzard S, Chu VC, Whittaker GR. Activation of the SARS coronavirus spike protein via sequential proteolytic cleavage at two distinct sites. *Proc Natl Acad Sci U S A* 2009;106:5871-6.
4. Zhao Y, Zhao Z, Wang Y, et al. Single-cell RNA expression profiling of ACE2, the putative receptor of Wuhan COVID-19. *Biorxiv* 2020. <https://doi.org/10.1101/2020.01.26.919985>. [Epub ahead of print].
5. Zhang H, Penninger JM, Li Y, et al. Angiotensin-converting enzyme 2 (ACE2) as a SARS-CoV-2 receptor: molecular mechanisms and potential therapeutic target. *Intensive Care Med* 2020;46:586-90.
6. Lechien JR, Chiesa-Estomba CM, De Siati DR, et al. Olfactory and gustatory dysfunctions as a clinical presentation of mild-to-moderate forms of the coronavirus disease (COVID-19): a multicenter European study. *Eur Arch Otorhinolaryngol* 2020. <https://doi.org/10.1007/s00405-020-05965-1>. [Epub ahead of print]
7. Wölfel R, Corman VM, Guggemos W, et al. Virological assessment of hospitalized patients with COVID-2019. *Nature* 2020. <https://doi.org/10.1038/s41586-020-2196-x>. [Epub ahead of print]
8. Jin YH, Cai L, Cheng ZS, et al.; for the Zhongnan Hospital of Wuhan University Novel Coronavirus Management and Research Team, Evidence-Based Medicine Chapter of China International Exchange and Promotive Association for Medical and Health Care (CPAM). A rapid advice guideline for the diagnosis and treatment of 2019 novel coronavirus (2019-nCoV) infected pneumonia (standard version). *Mil Med Res* 2020;7:4.
9. Loeffelholz MJ, Tang YW. Laboratory diagnosis of emerging human coronavirus infections - the state of the art. *Emerg Microbes Infect* 2020;9:747-56.
10. Winichakoon P, Chaiwarith R, Liwsrisakun C, et al. Negative nasopharyngeal and oropharyngeal swab does not rule out COVID-19. *J Clin Microbiol* 2020. <https://doi.org/10.1128/JCM.00297-20>. [Epub ahead of print].
11. Hase R, Kurita T, Muranaka E, et al. A case of imported COVID-19 diagnosed by PCR-positive lower respiratory specimen but with PCR-negative throat swabs. *Infect Dis (Lond)* 2020. <https://doi.org/10.1080/23744235.2020.1744711>. [Epub ahead of print].
12. Wang W, Xu Y, Gao R, et al. Detection of SARS-CoV-2 in different types of clinical specimens. *JAMA* 2020. <https://doi.org/doi:10.1001/jama.2020.3786>. [Epub ahead of print]
13. Yang Y, Yang M, Shen C, et al. Evaluating the accuracy of different respiratory specimens in the laboratory diagnosis and monitoring the viral shedding of 2019-nCoV infections. *Medrxiv* 2020. <https://doi.org/10.1101/2020.02.11.20021493>.
14. Center for Disease Control. Interim U.S. guidance for risk assessment and public health management of healthcare personnel with potential exposure in a healthcare setting to patients with coronavirus disease (COVID-19), March 7 2020. <https://www.cdc.gov/coronavirus/2019-ncov/hcp/guidance-risk-assesment-hcp.html>.
15. Group of Interventional Respiratory Medicine, Chinese Thoracic Society. [Expert consensus for bronchoscopy during the epidemic of 2019 novel coronavirus infection (Trial version)]. *Zhonghua Jie He He Hu Xi Za Zhi* 2020;43:199-202.

16. Wahidi MM, Lamb C, Murgu S, et al. American Association for Bronchology and Interventional Pulmonology (AABIP) statement on the use of bronchoscopy and respiratory specimen collection in patients with suspected or confirmed COVID-19 infection. *J Bronchology Interv Pulmonol* 2020. <https://doi.org/10.1097/LBR.0000000000000681>. [Epub ahead of print].
17. Ost DE. Bronchoscopy in the Age of COVID-19. *Journal Bronchology Interv Pulmonol* 2020. <https://doi.org/10.1097/LBR.0000000000000682>. [Epub ahead of print].
18. Bouadma L, Lescure FX, Lucet JC, et al. Severe SARS-CoV-2 infections: practical considerations and management strategy for intensivists. *Intensive Care Med* 2020;46:579-82.
19. Lentz RJ, Colt H. Summarizing societal guidelines regarding bronchoscopy during the COVID-19 pandemic. *Respirology* 2020. <https://doi.org/10.1111/resp.13824>. [Epub ahead of print].
20. Li R, Pei S, Chen B, et al. Substantial undocumented infection facilitates the rapid dissemination of novel coronavirus (SARS-CoV2). *Science* 2020. <https://doi.org/10.1126/science.abb3221>. [Epub ahead of print].
21. Bai Y, Yao L, Wei T, et al. Presumed asymptomatic carrier transmission of COVID-19. *JAMA* 2020. <https://doi.org/10.1001/jama.2020.2565>. [Epub ahead of print].
22. Tingbo L. Handbook of COVID-19 prevention and treatment. The first affiliate hospital Zhejiang University School of Medicine 2020-03, page 22. <https://covid-19.alibabacloud.com>.
23. Ai T, Yang Z, Hou H, et al. Correlation of Chest CT and RT-PCR testing in coronavirus disease 2019 (COVID-19) in China: a report of 1014 cases. *Radiology* 2020. <https://doi.org/10.1148/radiol.2020200642>. [Epub ahead of print].
24. Wahidi MM, Jain P, Jantz M, et al. American College of Chest Physicians consensus statement on the use of topical anesthesia, analgesia, and sedation during flexible bronchoscopy in adult patients. *Chest* 2011;140:1342-50.
25. Du Rand IA, Blaikley J, Booton R, et al; British Thoracic Society Bronchoscopy Guideline Group. British Thoracic Society guideline for diagnostic flexible bronchoscopy in adults: accredited by NICE. *Thorax*. 2013;68 Suppl 1:i1-i44.
26. Cornelissen CG, Dapper J, Dreher M, Müller T. Endobronchial ultrasound-guided transbronchial needle aspiration under general anesthesia versus bronchoscopist-directed deep sedation: a retrospective analysis. *Endosc Ultrasound* 2019;8:204-8.
27. Dang D, Robinson PC, Winnicki S, Jersmann HP. The safety of flexible fibre-optic bronchoscopy and proceduralist-administered sedation: a tertiary referral center experience. *Intern Med J* 2012;42:300-5.
28. Grendelmeier P, Kurer G, Pflimlin E, et al. Feasibility and safety of propofol sedation in flexible bronchoscopy. *Swiss Med Wkly* 2011;141:w13248.
29. Grendelmeier P, Tamm M, Pflimlin E, Stolz D. Propofol sedation for flexible bronchoscopy: a randomized, noninferiority trial. *Eur Respir J* 2014;43:591-601.
30. Dreher M, Ekkernkamp E, Storre JH, et al. Sedation during flexible bronchoscopy in patients with pre-existing respiratory failure: midazolam versus midazolam plus alfentanil. *Respiration* 2010;79:307-14.
31. Clouzeau B, Bui HN, Guilhon E, et al. Fiberoptic bronchoscopy under noninvasive ventilation and propofol target-controlled infusion in hypoxemic patients. *Intensive Care Med* 2011;37:1969-75.
32. Baumann HJ, Klose H, Simon M, et al. Fiberoptic bronchoscopy in patients with acute hypoxemic respiratory failure requiring noninvasive ventilation--a feasibility study. *Crit Care* 2011;15:R179.
33. McCambridge AJ, Boesch RP, Mullan JJ. Sedation in bronchoscopy: a review. *Clin Chest Med* 2018;39:65-77.
34. José RJ, Shaefi S, Navani N. Sedation for flexible bronchoscopy: current and emerging evidence. *Eur Respir Rev* 2013;22:106-16.
35. Meena N, Macchiarella M, Caceres JD, Bartter T. Abdominal displacement ventilation: an effective intervention for sedation-induced hypoxia. *Biomed Hub* 2019;4:1-5.

36. Leone M, Einav S, Chiumello D, et al.; Guideline contributors. Noninvasive respiratory support in the hypoxaemic peri-operative/periprocedural patient: a joint ESA/ESICM guideline. *Intensive Care Med* 2020;46:697-713.
37. Maitre B, Jaber S, Maggiore SM, et al. Continuous positive airway pressure during fiberoptic bronchoscopy in hypoxaemic patients. A randomized double-blind study using a new device. *Am J Respir Crit Care Med* 2000;162:1063-7.
38. Simon M, Braune S, Frings D, et al. High-flow nasal cannula oxygen versus non-invasive ventilation in patients with acute hypoxaemic respiratory failure undergoing flexible bronchoscopy—a prospective randomised trial. *Crit Care* 2014;18:712.
39. Papazian L, Corley A, Hess D, et al. Use of high-flow nasal cannula oxygenation in ICU adults: a narrative review. *Intensive Care Med* 2016;42:1336-49.
40. Saksitthichok B, Petnak T, So-Ngern A, Boonsarngsuk V. A prospective randomized comparative study of high-flow nasal cannula oxygen and non-invasive ventilation in hypoxemic patients undergoing diagnostic flexible bronchoscopy. *J Thorac Dis* 2019;11:1929-39.
41. Murgu SD, Pecson J, Colt HG. Bronchoscopy during noninvasive ventilation: indications and technique. *Respir Care* 2010;55:595-600.
42. Sircar M, Jha OK, Chhabra GS, Bhattacharya S. Noninvasive ventilation assisted bronchoscopy in high risk hypoxemic patients. *Indian J Crit Care Med* 2019;23:363-7.
43. Antonelli M. The feasibility and safety of fiberoptic bronchoscopy during noninvasive ventilation in patients with established acute lung injury: another small brick in the wall. *Crit Care* 2011;15:191.